Osiculoplastia

J Magnan
A Chays
C Lepêtre-Gillot

Resumen. – La osiculoplastia es la cirugía reparadora de la cadena de huesecillos que tiene por objetivo restablecer la función auditiva del oído medio. Esta cirugía funcional, muy técnica, está incluida en el amplio programa quirúrgico de la timpanoplastia, de la cual es sólo la última etapa.
Dos informes de la Sociedad Francesa de ORL, efectuados con un intervalo de veinte años, han analizado el problema técnico, subrayando, pese al tiempo transcurrido entre uno y otro la característica de esta cirugía osicular: su falta de fiabilidad. Los buenos resultados brindan un 75 % de mejoría auditiva, si el estribo está presente, y alrededor de un 50 % si no hay estribo. La diversidad de materiales utilizados y la cantidad de técnicas y de procedimientos mantienen siempre actual la apreciación hecha por Aboulker, que compara la osiculoplastia con una especie de «concurso de ingenio».
Sin embargo, se perfilan nuevas perspectivas que tienen más en cuenta la biomecánica de la cadena de huesecillos.

© 2000, Editions Scientifiques et Médicales Elsevier SAS, París. Todos los derechos reservados.

La osiculoplastia, etimológicamente, reparación de la cadena de huesecillos, es el tiempo funcional osicular en el transcurso de una timpanoplastia. Por lo tanto, la osiculoplastia es sólo una etapa dentro de un procedimiento quirúrgico que tiene por objetivo restablecer la conducción sonora a nivel del oído medio cualquiera sea la patología.

Este método quirúrgico, en principio puramente mecánico, se desarrolla en un cierto entorno biológico, el de un oído medio que ha estado, o que aún está enfermo y ese entorno condiciona y dificulta a menudo la ganancia auditiva osicular. Si la cirugía osicular es necesaria, no siempre es suficiente para asegurar una ganancia funcional; también intervienen otros parámetros vinculados a la etiología inflamatoria, traumática o congénita. Solamente la otospongiosis representa una lesión osicular unívoca, de alguna manera «pura», que necesita un procedimiento de reemplazo «estándar» cuyos resultados, contrariamente a los de la osiculoplastia, son constantes. La costumbre es, por lo tanto, no considerar la cirugía de la otospongiosis dentro del cuadro de la osiculoplastia [25].

Reseña histórica y clasificación

Desde 1901, la posibilidad de una transmisión directa del sonido por contacto tímpano-estribo fue estudiada por Mathé.

Por analogía con la columela de los pájaros, Zollner (1951) denomina «efecto columelar» a la transmisión del sonido directamente desde el tímpano al estribo en los procesos cicatriciales. Heermann (1956) realiza quirúrgicamente este efecto, que Juers (1957) denomina «miringoestapedopexia».

En 1953, Wullstein y Zollner definen las diferentes timpanoplastias desde un punto de vista funcional:

— operaciones de clase A, que permiten esperar una recuperación total o casi total y que incluyen:
  — timpanoplastia tipo I con integridad de la cadena;
  — timpanoplastia tipo II con contacto del colgajo con el yunque (se suprime el efecto de palanca);
  — timpanoplastia tipo III con contacto del colgajo con la cabeza del estribo (se suprimen el efecto de palanca y la masa osicular, pero se mantiene la relación de superficie tímpano-base);

— operaciones de clase B (tipos IV y V) con supresión del sistema tímpano-osicular.

En realidad, el efecto columelar ocurre cada vez que un medio mecánico pone en relación la superficie vibrante del tímpano con la base del estribo; en el hombre, este efecto columelar es realizado por la cadena de tres huesecillos. En un estado patológico, dicho efecto será restablecido mediante osiculoplastia.

Por lo tanto, y desde un punto de vista más práctico, la clasificación de las timpanoplastias se modifica:

— la timpanoplastia tipo II significa una reconstrucción osicular con estribo intacto, o reparación parcial de la cadena;

— la timpanoplastia tipo III significa la reconstrucción sobre una platina (base) móvil, o reparación total de la cadena.

Para precisar mejor las lesiones osiculares encontradas y permitir un estudio comparativo de los resultados funcionales, las osiculoplastias se clasificarán en dos grupos según la presencia o ausencia de superestructura del estribo, a su vez divididos en dos subgrupos según la presencia o ausencia del mango del martillo.

***Jacques Magnan** : Professeur des Universités.*
***André Chays** : Praticien des Hôpitaux.*
***Claire Lepetre-Gillot** : Chef de clinique, assistante des Hôpitaux.*
Service ORL, hôpital Nord, 13915 Marseille cedex 20.

Bases fundamentales de la cirugía osicular

ANATOMÍA

Huesecillos

Hay tres huesecillos, de afuera hacia adentro, el martillo, el yunque y el estribo *(fig. 1).*

— El *martillo* es el más largo y mide de 8 a 9 mm. Presenta una cabeza, un cuello, un mango y dos apófisis, una externa y otra anterior. La cabeza forma la parte superior situada en el ático. De forma ovoide, de 3 mm de altura, la cabeza del martillo es regularmente lisa, salvo en su parte posterior, donde presenta una superficie articular deprimida por la que se une al yunque. El cuello es la parte estrecha que sostiene a la cabeza. Es corto y se une hacia afuera, con la membrana fláccida de Shrapnell.

El mango, situado por debajo del cuello, desciende oblicuamente hacia abajo, hacia atrás y hacia adentro. Está incluido en el espesor de la membrana del tímpano.

La apófisis externa o apófisis corta, de 1 mm de largo, determina en la cara externa del tímpano una protuberancia cónica en la que terminan los ligamentos timpanomaleares.

La apófisis anterior, apófisis larga, o apófisis de Raw, sale de la cara anterior del cuello y se prolonga por el ligamento anterior del martillo. Esta apófisis puede dar origen a un bloqueo osicular por sinostosis, en el síndrome del martillo fijado, o bien por infiltración en la timpanosclerosis.

— El *yunque* se sitúa por detrás del martillo. Ese huesecillo ha sido comparado a un molar y presenta un cuerpo y dos raíces o ramas.

El cuerpo se sitúa en el ático y se adapta a la superficie articular de la cabeza del martillo.

La rama posterior u horizontal, o apófisis corta (5 mm), se sitúa horizontalmente hacia atrás y se apoya sobre la escotadura en forma de silla de montar (Politzer) que deprime el borde inferior del *aditus ad antrum*.

La rama inferior, vertical, o apófisis larga (7 mm), delgada, desciende verticalmente. Su extremo inferior se incurva hacia adentro y presenta una prominencia: la apófisis lenticular, por la que el yunque se articula con el estribo.

— El *estribo* se sitúa por dentro del yunque y se extiende casi horizontalmente desde la apófisis lenticular hasta la fosa oval en la que parece encajado. Presenta: una cabeza, dos ramas y una base o platina.

La cabeza se une con la superficie articular de la apófisis lenticular del yunque.

Las ramas del estribo forman un arco por encima de la base, siendo la rama posterior más incurvada y más gruesa que la anterior.

La cabeza y las ramas forman la superestructura del estribo que se opone anatómica y embriológicamente a la base, fina hoja (de 0,25 a 0,4 mm de grosor) ovalada (con eje mayor horizontal de 3 mm por 1,5 mm de alto). La base cierra la ventana oval.

Cadena de huesecillos

La cadena de huesecillos es rígida y está suspendida.

— *Rígida*: las conexiones articulares y el encastre recíproco de los huesecillos entre sí forman un todo coherente y continuo, la cadena osicular.

— *Suspendida* por dos ligamentos anulares: los denominados ligamentos suspensores del martillo y del yunque, a nivel del ático son mesos mucosos desprovistos de toda función fisiológica. Por el contrario, las conexiones fibrosas de los extremos de la cadena osicular son especialmente importantes a la vez anatómica y funcionalmente.

1 *Cadena osicular: vista anterior.*
M. Mango del martillo,
Y. Yunque,
S. Superestructura del estribo,
B. Base,
f. Nervio facial,
t. Tímpano.

Hacia afuera, el mango del martillo desempeña el papel de mástil «sustentando el velo timpánico». El par tímpano-manubrio deberá ser respetado o bien imitado durante la reconstrucción. La integridad anatómica del sistema timpanomalear es importante para captar y propagar la onda sonora y también para tensar la membrana timpánica y suspender el martillo a distancia de las paredes óseas del oído.

Hacia adentro, la base del estribo se une a los bordes de la ventana oval por un ligamento anular de 0,3 a 0,5 mm de grosor. El ligamento anular sólo permite una movilidad muy limitada del estribo. El movimiento de pistón o de báscula del estribo ha sido objeto de numerosos trabajos y publicaciones sin que se haya podido probar ninguna correlación funcional evidente.

Cavidad timpánica

Sólo interesan los puntos de anclaje de la cadena osicular en sus dimensiones respectivas.

— La *membrana timpánica* es un cono fibroelástico de 1 cm de diámetro aproximadamente que se inserta mediante el rodete anular de Gerlach en el *sulcus tympani* del timpánico y en la muesca de Rivinus del hueso temporal.

— La *profundidad de la caja* es de 3 a 4 mm a nivel del promontorio, de 6 a 8 mm a nivel de la ventana oval.

— La *fosa oval* es una depresión en boca de horno cuyas dimensiones, 3 a 4 mm de largo, 1,5 mm de altura y 2 a 3 mm de profundidad, son modificadas por el abombamiento o el prolapso del acueducto de Falopio suprayacente.

Vascularización de los huesecillos

Es un concepto biológico que la osiculoplastia puede ignorar.

Finalmente, el aparato muscular y los tendones (tensor del tímpano y tendón del estribo) tienen implicaciones indirectas.

FISIOLOGÍA

La función de la cadena de huesecillos es propagar la vibración aérea al medio líquido de la rampa vestibular de la cóclea. Ahora bien, en el momento del paso de energía sono-

ra de un medio aéreo a un medio líquido, el 99 % de la energía acústica se pierde por reflexión, al tener estos dos medios impedancias acústicas muy diferentes. Es gracias al sistema de adaptación de impedancia constituido por el dispositivo tímpano-huesecillos-ventana oval que el coeficiente de transmisión se encuentra considerablemente incrementado. La relación de transformación necesaria para adaptar estas impedancias es igual a 36 dB.

Clásicamente, dos factores condicionan la acción del oído medio, la relación de superficies entre el tímpano (55 mm^2) y la base del estribo (3,5 mm^2) y, en menor grado, la acción de palanca de la cadena de huesecillos. *(fig. 2).* Parece entonces lógico y cómodo concebir la mecánica de la cadena de huesecillos como la de un sistema puramente hidráulico: el estribo, mediante un movimiento de vaivén, penetra en su ventana como un pistón en su cilindro.

Esto se corrobora ya que:

— el cirujano empuja el mango del martillo para juzgar la movilidad adecuada del sistema;

— el otólogo busca el «reflejo en la ventana redonda» movilizando cuidadosamente el estribo para apreciar el funcionamiento correcto de éste.

Esta fisiología macroscópica es en realidad incompleta puesto que no explica por qué, cuando se sustituye la superficie vibrante de la base por un pistón transplatinario, la percepción auditiva permanece idéntica, mientras que la relación de las superficies ha sido considerablemente modificada de 20/1 a 112/1.

La interpretación puramente hidráulica engaña, pues no tiene en cuenta la escala de las dimensiones puesta en juego realmente.

En el umbral de audibilidad (0 dB), en la frecuencia 1000 Hz, el oído medio es capaz de reaccionar a un estímulo energético ínfimo generando un desplazamiento osicular cuyo orden de intensidad es el del diámetro de la molécula de hidrógeno, bien 0,2 x 10^{-10} m (0,2 Å).

Por el contrario, en el umbral del dolor, 140 dB, el nivel energético puesto en juego, en razón de la escala logarítmica, es cien billones de veces mayor (10^{14}) y, sin embargo, el observador no ve el sistema tímpano-osicular desplazarse.

La explicación del «sistema mecánico periférico» (Lynch [in 3]) de la audición sólo debe hacer referencia a la intensidad excitadora: la energía. La energía acústica es el producto de un factor de «presión» y de un factor «velocidad de flujo» (E = P x U).

La energía transmitida por el sistema tímpano-osicular puede, durante su trayecto, modificar su aspecto: si a nivel del tímpano la presión es baja y la «velocidad» grande (más exactamente la velocidad volumétrica), a nivel de la ventana oval, la presión estará aumentada debido a las relaciones de superficie, pero lo hará en tanto que la velocidad se reducirá. Lo importante es comprender que la energía acústica permanece estable en el transcurso de la transferencia energética tímpano-osicular:

P tímpano x U tímpano = P base x U base = constante

El funcionamiento del oído medio es perfecto, cuando la totalidad de la energía recibida por el tímpano se vuelve a encontrar a nivel del laberinto, gracias al sistema de transmisión constituido por la cadena. La cadena osicular requiere pues, ante la energía, no perderla y no almacenarla.

— *No perderla*, es decir que desde un punto de vista sónico la cadena debe permanecer aislada del hueso temporal que la rodea y la protege. Lo está anatómicamente puesto que la cadena está suspendida en sus dos extremos por dos ligamentos que son el ligamento anular del tímpano y el ligamento anular de la base. Estos ligamentos desempeñan el papel de aislantes sónicos. La movilidad de la cadena osicular no es una necesidad para propagar la onda sonora, pero es una necesidad para mantener una vía de transmisión privilegiada, aislada de los huesos de la base del cráneo. Esta no es la única contradicción aparente del sistema de transmisión. El medio aéreo que transporta la onda sonora hasta la membrana timpánica se convierte, a nivel de la caja timpánica en el aislante que evita una pérdida energética en la vía tímpano-osicular. Se comprende entonces mejor por qué cualquier reparación osicular que establece un contacto con las paredes óseas del oído da un mal resultado. Esto produce un puente sónico y la consecuencia es un bloqueo de la vibración y una fuga de energía acústica.

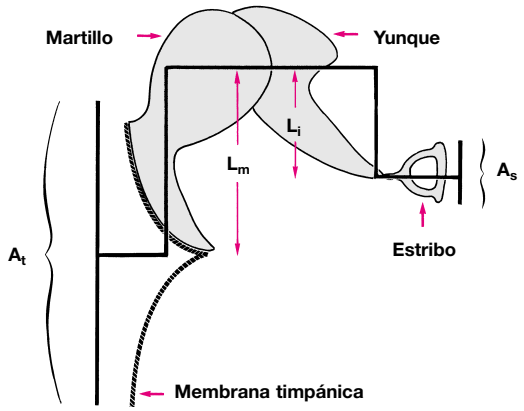

2 *El modelo hidráulico del oído medio aparece en sobreimpresión sobre el esquema del sistema tímpano-osicular.*
At y As son las superficies de la membrana timpánica y de la base del estribo, Lm y Li son las palancas respectivas del mango del martillo y de la rama larga del yunque [29].

— *No almacenarla*, los constituyentes de la cadena o las prótesis osiculares, no deben, bajo el efecto de la energía, deformarse sin volver a tomar su posición de origen (habrían entonces captado una parte de la energía para hacerlo). Deben pues comportarse elásticamente, es decir que su fuerza o su presión de cohesión deben ser elevadas. Se dirá, impropiamente, que deben ser rígidos.

Finalmente, resulta necesario recordar que las consideraciones de forma de las prótesis, los diferentes puntos de anclaje, tienen casi siempre una traducción energética sin tenerla necesariamente en la audiometría.

Por la misma definición de la escala logarítmica, una diferencia de 3 dB entre dos medidas significa que el 50 % de la energía se ha perdido durante la transmisión. El éxito perfecto (3 dB) para el otólogo sigue siendo un resultado pobre para el físico.

De las bases anatomofisiológicas derivan las reglas intangibles de la osiculoplastia.

— El montaje osicular debe, a la vez, estar suspendido y ser estable: suspendido entre dos superficies de apoyo móviles sin ningún contacto con las paredes óseas del oído medio, estable sobre los dos puntos de anclaje.

— El material de reemplazo debe ser biocompatible y rígido: debe tener una geometría adaptada a la cadena de huesecillos y al tamaño de la caja timpánica.

Patología

FISIOPATOLOGÍA

La cadena osicular deja de realizar su «efecto columelar»:

— por pérdida de contacto entre los elementos osiculares entre sí, es la solución de continuidad, o interrupción de la cadena;

— o por contacto con las paredes óseas vecinas, es el bloqueo.

La rotura es mucho más frecuente que el bloqueo.

Rotura de la cadena osicular

El yunque es el punto débil. Por la situación «expuesta» de su rama descendente y tal vez por su vascularización precaria, es a menudo lisado o destruido en el transcurso de procesos óticos crónicos (del 40 al 80 % según el tipo de otitis crónica).

Los dos aspectos más frecuentes son *(fig. 3):*

— la desaparición del extremo distal de la apófisis larga del yunque remplazada por un haz fibroso que conserva el aspecto de articulación incudoestapedial aunque parcialmente lisada;

— la interrupción completa de la rama descendente dejando libre y bien visible la superficie articular de la cabeza del estribo.

A veces, esta disyunción incudoestapedial se acompaña del giro del estribo que bascula hacia el borde inferior de la ventana oval. La superestructura del estribo raramente se rompe o lisa de forma aislada. Su destrucción completa, asociada a una lisis del yunque, da lugar entonces a una «caja vacía».

Bloqueo osicular

La cabeza del martillo y el estribo son los puntos de fijación. La cabeza del martillo se fija a una las paredes del ático. El estribo puede fijarse por su superestructura al acueducto de Falopio y al nicho de la fosa oval y, por su base, a los bordes de la ventana oval formando una anquilosis estapedovestibular.

Finalmente, el extremo del mango del martillo toca a veces el promontorio y realiza una sinostosis.

Exploración peroperatoria

En realidad, todos los huesecillos pueden ser destruidos o bloqueados, aisladamente o en asociación.

Por ello el interés de una exploración peroperatoria minuciosa de la continuidad de la cadena para analizar las lesiones.

Cuando la cadena se rompe las lesiones son generalmente evidentes y la simple exploración es a menudo suficiente para confirmar el diagnóstico.

Sin embargo, en caso de destrucción limitada (apófisis lenticular) o de bloqueo aislado (cabeza del martillo, base), la cadena parece anatómicamente intacta, y es necesaria la palpación instrumental. Ésta proporciona una impresión táctil tan importante como la visual.

Hay una maniobra esencial que consiste en investigar «el reflejo en la ventana redonda».

«Cuando una cadena osicular está intacta funcionalmente, los movimientos del mango del martillo generan un desplazamiento de la base del estribo.

Los desplazamientos de la base son a menudo difíciles de ver y sobre todo de apreciar, se pueden juzgar indirectamente mediante el estudio del reflejo en la ventana redonda, puesto que todo movimiento de la base moviliza la membrana de esta ventana. Pero esta membrana tampoco es fácil de visualizar. Ahora bien, el nivel de una gota de líquido depositada en la ventana redonda varía cuando el tímpano secundario se desplaza, y esta variación, se observa fácilmente gracias al reflejo lumínico que la luz del microscopio hace destellar en la superficie del líquido. Para que se pueda afirmar que una cadena está intacta funcionalmente, es necesario que el menor movimiento del mango del martillo se transmita al líquido depositado en el nicho de la ventana redonda, que debe responder cada vez a cualquier estímulo aplicado al martillo por ínfimo que sea» (Bremond [4]).

ANATOMÍA PATOLÓGICA

Las formas anatomopatológicas de las lesiones osiculares dependen del contexto etiológico.

Traumatismo

Los accidentes de tránsito son responsables de la mayoría de las fracturas del peñasco, que es la causa más frecuente de las lesiones postraumáticas de los huesecillos, aunque la lesión osicular sólo representa una baja proporción de las sorderas observadas después de traumatismos craneales.

La lesión más frecuente es la luxación incudoestapedial (80 %), luego vienen la fractura del arco del estribo (30 %) y el bloqueo (25 %). Las lesiones osiculares son múltiples en el 34 % de los casos [4].

Otitis crónica no peligrosa

La otitis crónica simple se acompaña de una secuela de tipo lisis osicular en aproximadamente el 40 % de los casos, siendo el yunque el huesecillo más a menudo implicado.

Colesteatoma

Por su poder colagenolítico elevado, provoca una lisis osicular en el 65 al 80 % de los casos, según la edad y la antigüedad del proceso otítico. El yunque es el único huesecillo lesionado en el 40 al 50 % de los casos, y se asocia a una lisis de la superestructura del estribo en el 30 % de los casos. Aunque la cabeza del martillo puede ser lisada parcialmente, su destrucción sólo representa el 5 % de los casos; en cuanto al mango del martillo, su lisis es rara. La ausencia de martillo es a menudo consecuencia de múltiples operaciones.

Timpanosclerosis

Las lesiones de bloqueo de la cadena osicular son prácticamente constantes. La fijación aislada o no del estribo es muy frecuente y representa el 47 % de los casos. Provoca toda la originalidad y la dificultad de esta patología.

Se pueden individualizar tres formas anatomoclínicas de diferente pronóstico *(fig. 4):*

— tipo I: fijación únicamente de la superestructura del estribo por puentes de timpanosclerosis a los bordes de la fosa oval, después de exfoliación por medio de un gancho, la base vuelve a ser móvil;

— tipo II: la fosa oval se rellena con una capa de tejido escleroso que engloba en su masa a las ramas del estribo, muy finas y frágiles, sólo emerge la cabeza del estribo; esta forma obliterativa tiene un tratamiento extremadamente difícil y siempre peligroso, pues, para recuperar el plano de la platina, el cirujano debe atravesar las capas sucesivas de timpanosclerosis dentro de una fosa oval anormalmente estrecha y profunda;

— tipo III: consiste en la fijación aislada de la base por esclerosis del ligamento anular; esta anquilosis estapedovestibular, llamada secundaria, debe ser minuciosamente buscada, pues no existe correlación entre la extensión de la timpanosclerosis y el grado de hipoacusia de la transmisión.

Los bloqueos aislados del martillo y del yunque son menos frecuentes (el 20 % de los casos). Finalmente, la interrupción de la cadena osicular se añade al bloqueo en un tercio de los casos.

Síndrome de la cabeza del martillo fijada [9]

Bremond et al [4] en 1975 describieron tres tipos de lesiones *(fig. 5):*

— tipo I: fijación aislada de la cabeza del martillo; el puente óseo es generalmente anteroexterno; se puede asociar a una anquilosis de la apófisis anterior en la fisura de Glaser; la

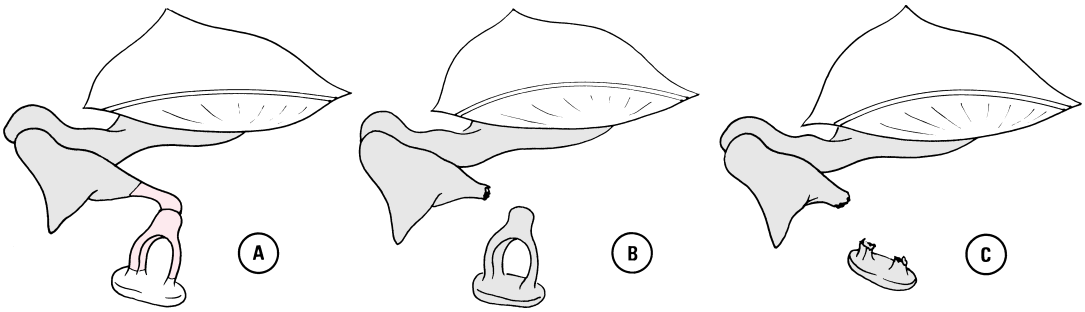

3 *Rotura de la cadena osicular.*
A. Cadena intacta.
B. Lisis de la rama descendente del yunque.
C. Lisis de la rama descendente del yunque y de la superestructura del estribo.

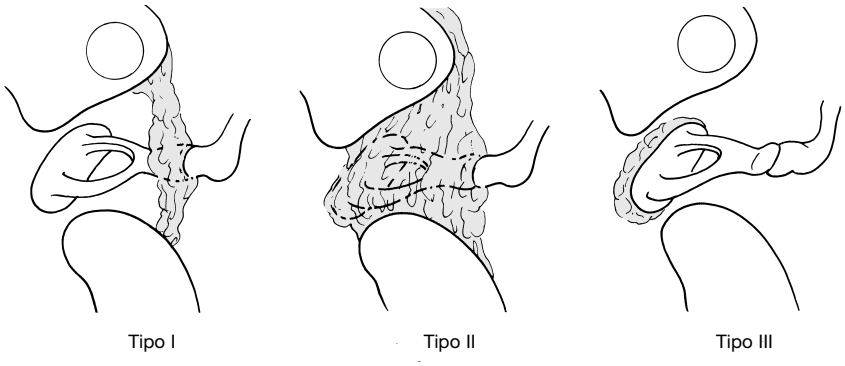

4 *Bloqueo del estribo.*
Tipo I: puente de timpanosclerosis.
Tipo II: timpanosclerosis obliterativa.
Tipo III: anquilosis estapedovestibular.

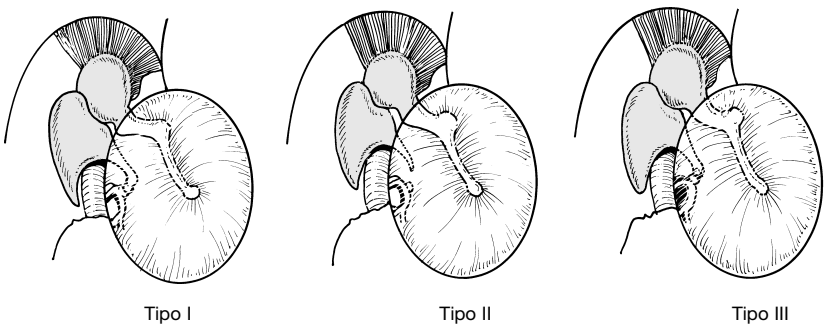

5 *Síndrome del martillo fijado.*
Tipo I: cabeza del martillo fijado.
Tipo II: asociado a una malformación o a una lisis osicular.
Tipo III: asociado a una anquilosis estapedovestibular.

sinostosis puede ser superointerna, se prolonga entonces fácilmente en el cuerpo del yunque;

— tipo II: asociación de un bloqueo de la cabeza del martillo con una aplasia menor de la cadena de huesecillos; se trata entonces de una atrofia de la rama larga del yunque o de una malformación del arco del estribo;

— tipo III: asociación de un bloqueo de la cabeza del martillo con una anquilosis estapedovestibular; esta anquilosis se puede deber a un foco otospongioso.

Aplasias del oído (en las malformaciones menores del oído)

Charachon y Barthez [4] proponen la siguiente clasificación:

— tipo I: cadena continua fijada a nivel del ático (cabeza del martillo o cuerpo del yunque);

— tipo II: cadena continua fijada a nivel de la caja (rama descendente del yunque o estribo);

— tipo III: cadena interrumpida con anomalía morfológica a nivel del estribo (tipo a) y de la fosa oval (tipo b);
— tipo IV: malformaciones osiculares múltiples y asociadas.

Reconstrucción de la cadena osicular

MATERIAL

Autoinjertos y aloinjertos

Huesecillos

Los autoinjertos y aloinjertos constituyen el mejor material para la mayoría de los autores.
El autoinjerto se extrae del sujeto operado y se reimplanta en el mismo tiempo quirúrgico.
El aloinjerto se extrae en el marco de una cirugía auricular que sacrifique la audición o de un cadáver.
La aparición de enfermedades virales, como el Sida o la hepatitis y la excepcional enfermedad de Creutzfeldt-Jakob, impone el estricto respeto de las reglas medicolegales de extracción y de preservación [17, 24].
El donante debe confirmarse como VIH seronegativo. Pero la seropositividad puede aparecer hasta 3 a 12 semanas después de la contaminación, de donde deriva la necesidad de una inactivación del huesecillo extraído.
La inactivación puede ser:
— térmica: por calefacción a 56 ºC durante 30 minutos o por criocongelación;
— química: con formaldehido al 4 % o con alcohol de 70° durante por lo menos 72 horas.
Ventajas:
— el huesecillo se obtiene en el mismo tiempo quirúrgico en el autoinjerto;
— se adapta naturalmente;
— se tolera perfectamente, incluso en medio inflamatorio, y moldeable.
Desventajas:
— el huesecillo no está siempre disponible, principalmente en las reintervenciones quirúrgicas o en la cirugía del colesteatoma;
— su utilización es controvertida en la cirugía del colesteatoma.
De hecho, si al yunque extraído se le puede limpiar perfectamente cualquier matriz epidérmica, entonces puede ser reutilizado sin riesgo [4, 8].
La comercialización de huesecillos liofilizados resuelve todas estas dificultades.

Hueso

Se puede utilizar hueso tallado y modelado de la cortical mastoidea o tibial para realizar autoinjerto (Portmann, Lacher) [in 4] o aloinjerto (Gersdorff) [12].

Cartílago

Fácil de tallar pero mucho menos rígido que el hueso, el cartílago tragal o de concha se encuentra en el campo quirúrgico. El aloinjerto de cartílago de septum (Jansen), costal (Zini) o de menisco (Prades) puede ser una solución de sustitución [in 4].

Diente

Este material ha sido propuesto por Zini [in 4] y más recientemente por Hartwein [16].

Prótesis osiculares

Su diversidad y su multiplicidad convierten en ilusorio cualquier estudio exhaustivo ya que algunas han sido abandonadas por sus propios autores y que aparecen nuevas muy regularmente. Se ruega a los lectores y a los autores excusar los posibles olvidos, siendo la siguiente selección el reflejo de la experiencia de los autores del presente artículo, el cual no puede dar cuenta de la infinidad de osiculoplastias.
El carácter floreciente del mercado industrial de prótesis osiculares subraya la insatisfacción del cirujano y la ausencia de prótesis ideal o de solución milagro (Hughes [17]). El entorno biológico del oído prima en todas estas indicaciones y actos puramente mecanicistas.
La prótesis osicular debe combinar los requerimientos físicos de masa (rigidez) y de tamaño con los requerimientos biológicos de compatibilidad [7].
Siempre es extraño constatar que el comportamiento acústico no sea un dato de referencia de las prótesis osiculares, destinadas a propagar y a transportar la energía acústica.
Ventajas:
— su disponibilidad inmediata;
— la elección del elemento de sustitución más adaptado.
Desventajas:
— se trata de un cuerpo extraño en un medio inflamatorio, por ello la posibilidad:
  — de reacción tisular de contacto;
  — de extrusión;
  — de absorción;
— finalmente, el coste.

Metálicas

Se trata de prótesis bioinertes que no generan reacción tisular por parte del huésped.
— Prótesis de hilo de acero o hilo de tantalio.
Es realizada por el cirujano en el peroperatorio ayudándose con el modelador de Schuknecht, cuya bandeja rectangular graduada permite reconocer en ancho la distancia base-yunque y en longitud la distancia base-martillo.
— Prótesis de oro [27].
— Prótesis osicular autoajustable de titanium.

Plásticos

Pueden ser densos como el teflón, o porosos como el plastipore y el polycel.
La porosidad de estos materiales biocompatibles les permite teóricamente ser ocupados por tejido conjuntivo, lo que debería favorecer su tolerancia.
Para mejorar su rigidez, existen prótesis mixtas:
— polycel armado con un alma metálica de acero inoxidable;
— polycel asociado con teflón;
— hilo de acero y teflón.

Cerámicas

— Biorreactivas que generan un intercambio iónico entre el implante y el tejido cercano que induce una reacción osteogénica, aunque también un cierto grado de biodisolución.
Son las vitrocerámicas. Se han observado lisis de prótesis en medio inflamatorio [4, 28].
— Bioactivas: Las interacciones biológicas y químicas entre la prótesis bioactiva y el hueso realizan una osteocoalescencia (Daculsi [6]) *(fig. 6)*. Son los fosfatos de calcio (hidroxiapatita densa, Grote [14, 15, 23, 34]).
Así, una coalescencia apretada o una fijación se pueden producir entre la prótesis bioactiva y su punto de contacto osi-

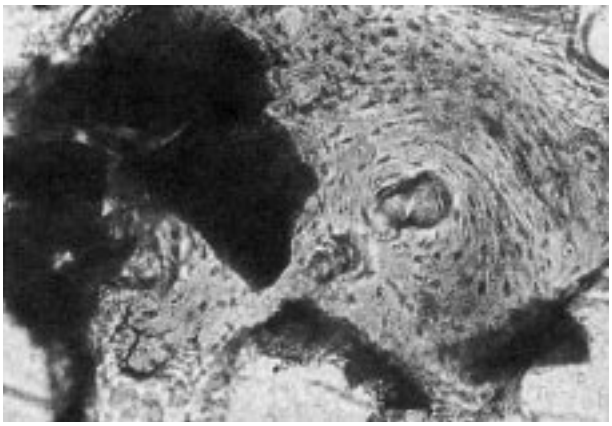

6 *Corte no descalcificado, luz normal que muestra la osteocoalescencia entre el trifosfato de calcio (en negro) y el hueso laminar de Haver (biopsia e implante Dr Bagot d'Arc, análisis de laboratorio G. Dalculsi) X 400.*

cular, incluyendo la base. Este concepto es importante en el momento de una revisión quirúrgica.

— Bioinertes: son las prótesis de óxido de aluminio y las prótesis de vidrio ionómero (Helms).

— Compuestas:

— Hidroxiapatita y silicona que pueden ser talladas con la hoja del bisturí, mientras que las otras prótesis cerámicas se modelan con una fresa de diamante bajo irrigación.

— Titanio-vitrocerámica (Reck [28]), el titanio mejora la estabilidad y la vitrocerámica garantiza la bioactividad.

Asociaciones

Se realizan para responder a situaciones particularmente difíciles en ausencia de todos los elementos osiculares de la caja.

— Hilo de acero y homoinjerto osicular en un tiempo (Bremond [4]) y en dos tiempos (Fisch [10]).

— La prótesis peonza de Klein [4].

— «Stapes-replacing-prosthesis» de Sade [32], la prótesis tiene forma de triángulo y su base reposa en la platina, en el vértice superior se sitúa un huesecillo transpuesto.

— Una varilla cerámica coronada por la cabeza del martillo (Schobel [33]), o un collarete de teflón sobre la cabeza del estribo para elevar la transposición osicular realizada por la cabeza del martillo (Sade [31]).

Modelización

Evidentemente existe una gran similitud en la forma y en las dimensiones de las diferentes prótesis: formas en T, en L invertida, en columna *(figs. 7, 8).*

La prótesis osicular puede ser parcial entre martillo-tímpano y estribo, o total entre martillo-tímpano y base, directa o angulada según la posición anatómica del mango del martillo.

La prótesis osicular comprende:

— un extremo superior o cabeza, en meseta cuando ésta debe contactar el tímpano, con una muesca en forma de U para tomar contacto y encajarse bajo el mango del martillo;

— un extremo inferior, caña o columna, que realiza el efecto columelar.

Este extremo inferior es muy diferente según la presencia o no del estribo. En caso de prótesis parcial, la columna es corta con un extremo en cúpula de 1 mm de diámetro para cubrir la cabeza del estribo. En caso de prótesis total, la caña tiene de 6 a 9 mm de largo, en forma de muleta, para apoyarse sobre la base. Si el anclaje entre la cabeza del estribo y



7 *Ejemplos de prótesis osiculares parciales.*
1. Polycel tipo Moretz.
2. Capcel Incus.
3. Óxido de aluminio con perforación.
4. Hidroxiapatita tipo Wehrs.
5. Capcel Incus Malleus.
6. Autofit titanio.

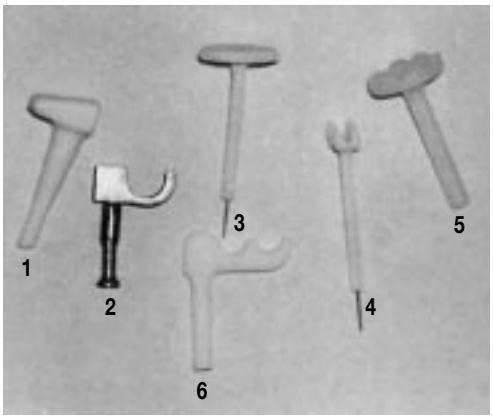

8 *Ejemplos de prótesis osiculares totales.*
1. Capcel hidroxiapatita.
2. Autofit titanio.
3. Polycel con meseta.
4. Polycel tipo Moretz.
5. Óxido de aluminio tipo Tübingen.
6. Hidroxiapatita tipo Wehrs.

la prótesis es estable, esto no ocurre respecto a los puntos de contacto entre el tímpano y la base.

Para mejorar el contacto entre el tímpano y la prótesis, y prevenir al mismo tiempo los fenómenos de extrusión osicular, la mayoría de los autores recomiendan intercalar una pieza de cartílago autólogo del trago entre la meseta de la prótesis y el tímpano que queda así «en tensión» [4, 5, 20].

Para mejorar el contacto entre la prótesis y la base, verdadero punto estratégico del montaje osicular, se han propuesto diferentes métodos técnicos:

— Colocación de un fragmento conjuntivo (vena, aponeurosis, pericondrio) sobre la base, para mejorar a la vez la fibrosis entre la base y la prótesis y para prevenir cualquier riesgo de rotura de la platina durante las maniobras de osiculoplastia;

— Colocación de un fragmento de espuma sintética para rellenar el nicho oval;

— el «footplate shoe» de Fisch [in 4] aumenta la superficie de apoyo sobre la base encajándose entre las ramas del estribo;

— platinotomía puntiforme con trefina para fijar el extremo metálico de una prótesis reforzada (Fisch [10]);

— realización de un agujero («macroporo») a través de la columna de la prótesis con una microfresa, por medio de láser o ya prefabricado, con el fin de permitir el paso de un fragmento conjuntivo que se pegará a los bordes de la fosa oval. Para ello, se puede a veces utilizar el tendón del estribo (Jahnke [18]).

TÉCNICA

La elección de la técnica se hace en función de las lesiones osiculares encontradas, de los datos anatómicos propios de cada oído, de los hábitos del otocirujano y de los materiales de reemplazo de que disponga.

La operación se desarrolla bajo *anestesia general* en el transcurso de una timpanoplastia, pero puede también ser realizada bajo *anestesia local* cuando se trate de un segundo tiempo puramente funcional. El cirujano verifica entonces directamente, al acabar la operación, la mejoría auditiva aportada por la osiculoplastia.

■ *Lisis parcial de la rama descendente del yunque*

Si la articulación incudoestapediana permanece funcional, la situación se respeta. Si los movimientos inducidos en la rama descendente del yunque ya no son transmitidos a la cabeza del estribo, se pueden considerar dos soluciones quirúrgicas: la interposición y la transposición.

— La interposición entre el botón del estribo y la rama descendente del estribo *(fig. 9):*

  — de un fragmento óseo u osicular tallado,

  — de un fragmento de cartílago,

  — de una prótesis cilíndrica que cubra la rama descendente y cuyo extremo inferior se apoye sobre el estribo,

  — de la «incudostapedial joint prosthesis» (Applebaum).

— La transposición del yunque (cf. infra).

■ *Lisis total de la rama descendente del yunque*

Es la lesión osicular más frecuente. Los datos anatomoquirúrgicos son:

— un estribo presente y móvil;

— un yunque lisado pero presente, que se elimina;

— un martillo libre y móvil.

Transposición del yunque

En la cabeza del estribo es la operación de base. El yunque es el osículo más utilizado *(fig. 10):*

— puesto que en este caso está disponible;

— representa la columela del hombre entre un martillo unido al tímpano y un estribo unido a la base;

— sus dimensiones son suficientes.

• *Requisitos de la osiculoplastia*

— El yunque traspuesto debe llenar el «vacío» entre el estribo y la pareja tímpano-martillo, no sólo para mantener la continuidad catenaria sino también para prevenir cualquier retracción del injerto timpánico o, al revés, cualquier superficialización de éste, perjudicial para la función de transmisión. Por esto, el yunque se situará de canto (Plester [in 4], Deguine [8]). La distancia estribo - tímpano se puede ajustar disminuyendo la altura de los restos de la rama larga. Por el contrario, la transposición de yunque clásica, durante la cual la cara interna del cuerpo del yunque se apoya sobre la cabeza del estribo, ofrece un grosor osicular generalmente insuficiente.

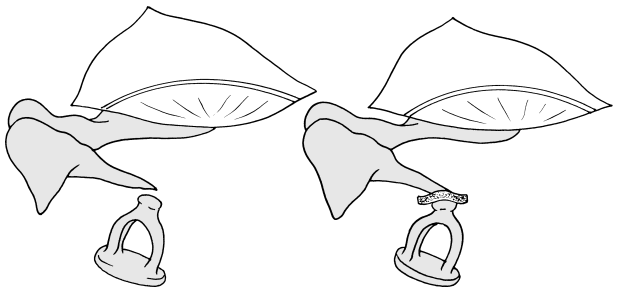

9 *Lisis parcial de la rama descendente del yunque y su reparación mediante interposición cartilaginosa.*

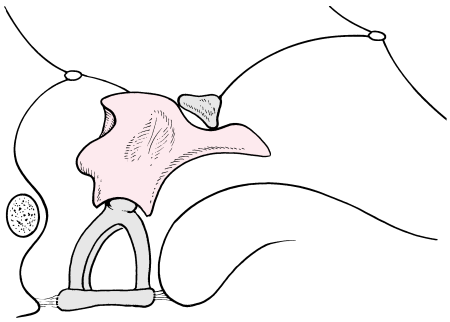

10 *Transposición de yunque situada de canto.*

— El yunque no debe estar en contacto con las paredes óseas de la caja, origen de bloqueo secundario por sinostosis:

  — con el acueducto de Falopio o el promontorio si el yunque está acostado de lado;

  — o sinostosis con el marco timpánico si está situado de canto.

— El yunque debe ser estable. Para mantener la estabilidad del sistema osicular reconstruido, se talla una cúpula por medio de una fresa cortante de 0,5 mm en la raíz de la rama descendente con el fin de realizar una muesca en la que encaja la cabeza del estribo como espiga. Se realizará una muesca más ancha sobre la rama horizontal del yunque para acoplarse al relieve del mango del martillo subyacente a la membrana timpánica.

Marquet ha perfeccionado esta técnica creando dos túneles a través del yunque: uno para el mango del martillo y otro para la cabeza estapedial *(fig. 11).* Esta técnica asegura al montaje una estabilidad absoluta, pero se debe ajustar bien el eje de los dos túneles para no inducir un desplazamiento excesivo del martillo y del estribo.

Los autores del presente artículo han modificado este procedimiento *(fig. 12),* perforando un único túnel a través del cuerpo del yunque:

— ya sea en el eje de la rama larga, y se transpone el yunque de canto;

— o bien en el eje de la apófisis corta, y el yunque se apoya sobre la cabeza del estribo por medio de su rama horizontal perforada.

Las ventajas son múltiples:

— se respeta la cortical osicular;

— el yunque, mantenido entre los extremos de una micropinza recta, se sitúa directamente sobre la cabeza;

— su posición se controla a través del túnel;

— el yunque, así estabilizado, se puede entonces «posicionar» lo mejor posible con respecto al martillo.

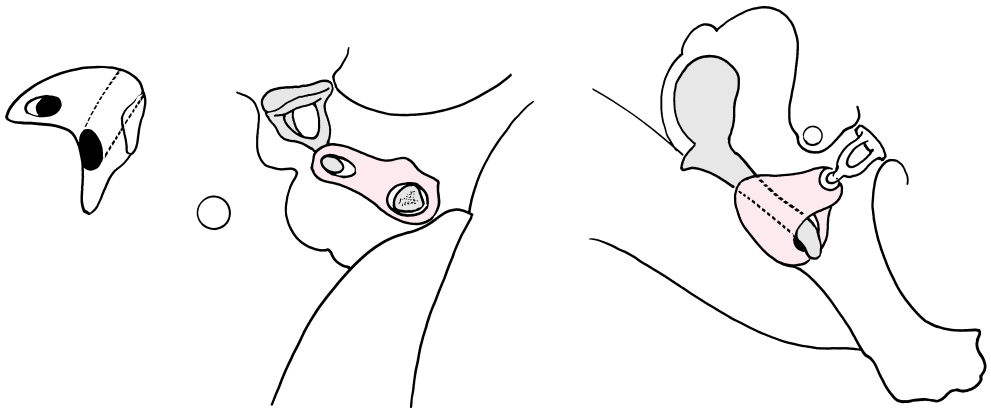

11 *Transposición de yunque según la técnica de Marquet.*

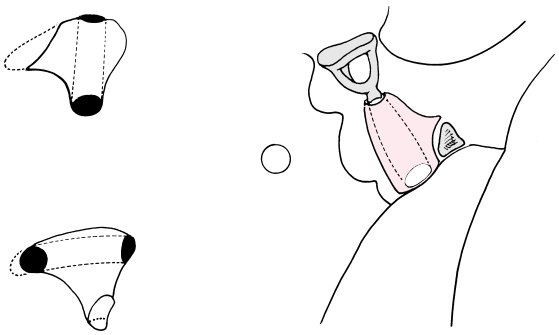

12 *Transposición de yunque según la técnica de Marquet modificada.*

• *Realización técnica*

Después de haber realizado una muesca de Rosen en el marco timpánico, el yunque se extrae con un gancho. La primera dificultad es la sujeción del yunque para modelarlo. Se utilizan diferentes soluciones:

— la pinza de Halsted de mordida estriada (Charachon [4]);

— la pinza de disección con tornillo de cierre;

— un microtorno derivado de una miniterraja (Bremond [4]);

— finalmente, lo más frecuente es que el cirujano mantenga el huesecillo entre el pulgar y el índice, es entonces preferible retirar el guante quirúrgico para tener una buena prensión (Roulleau [30]).

La segunda dificultad es el fresado del huesecillo así mantenido según las exigencias anatómicas de la transposición que se ha de efectuar:

— la cúpula para el estribo, el túnel intraosicular, la muesca para el mango del martillo se realizan bajo irrigación, respectivamente con una fresa cortante de 0,5 mm, una broca de 0,7 mm y una fresa de 1 mm;

— eventualmente, se acortan las ramas con una fresa de diamante mediana;

— la rama horizontal se puede aplanar ligeramente, con una fresa de diamante, para que se aplique mejor contra la cara interna del tímpano.

La tercera dificultad es ajustar bien la transposición. Se necesitan algunos ensayos sucesivos. No basta con que el yunque se sitúe en contacto con la cabeza del estribo y con el mango del martillo, también es necesario que su cuerpo esté en contacto con el tímpano e incluso lo eleve ligeramente. Con un microgancho y aspiración, el yunque se empuja bajo el mango del martillo ligeramente elevado con el gancho. Este método quirúrgico de ajuste de los elementos osiculares entre sí se guía tanto por la sensación táctil como por el control visual.

Técnicas que dejan el yunque en su sitio

Durante la reconstrucción osicular mediante una pieza intermediaria en trípode (Sade [31]), la corrección de la pérdida de sustancia de la cadena osicular se hace con una pieza ósea modelada que tenga tres puntos de apoyo: el mango del martillo, la rama descendente del yunque lisado y la cabeza del estribo.

La reparación mediante un puente directo entre la cabeza del estribo y el mango del martillo utiliza:

— ya sea cartílago [26], hueso o la cabeza del martillo [4],

— o bien prótesis parciales: tipo Moretz de polycel o capcel de céramica.

Técnicas en ausencia de un yunque disponible

Se puede utilizar la cabeza del martillo del paciente después de seccionar el martillo a nivel de su cuello con una guillotina de Sourdille. Con los mismos métodos técnicos de la transposición de yunque, el cuello del martillo es excavado para realizar una cúpula, el extremo superior de la cabeza emerge del tímpano o bien se le talla un surco que se adapte a la cara interna del mango del martillo *(fig. 13).*

Aloinjertos osiculares: el yunque, la cabeza del martillo y el estribo son evidentemente las mejores piezas de reemplazo utilizadas con los mismos métodos técnicos que el autoinjerto.

Las prótesis osiculares llamadas parciales son numerosas y variadas. Fáciles de situar, reposando sobre la cabeza del estribo mediante una cúpula perfectamente prefabricada, necesitan a veces, a menos que se disponga de una gran variedad, ser talladas de nuevo *(fig. 14).*

Se prefieren las prótesis que poseen un contacto con el mango del martillo a las que se apoyan directamente sobre el tímpano [11]. Siempre hay que reforzar el tímpano en su punto de contacto con la prótesis cualquiera sea el material protésico utilizado.

■ *Lisis de la rama descendente del yunque y del estribo*

Las condiciones anatomoquirúrgicas son:

— una base móvil sin superestructura del estribo;

— un martillo libre y presente;

— un yunque lisado o ausente.

Con la desaparición de la superestructura del estribo, la dificultad de la osiculoplastia aumenta:

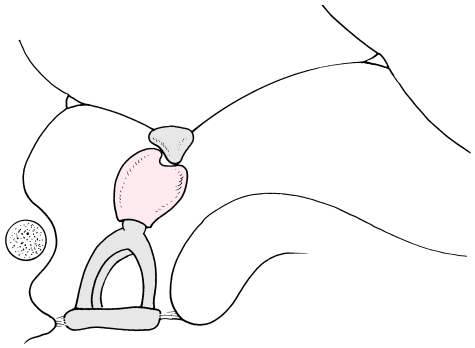

13 *Transposición de la cabeza del martillo.*

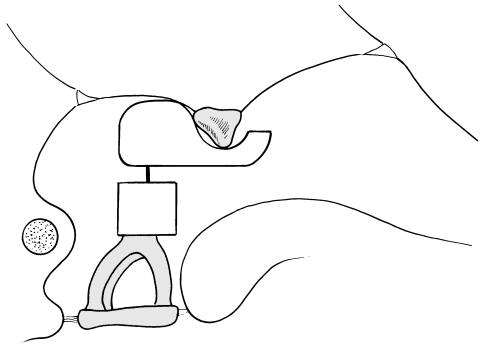

14 *Prótesis osicular parcial colocada.*

— pérdida del anclaje interno que constituye la cabeza del estribo;
— distancia aumentada entre las dos superficies de contacto móvil;
— fragilidad e inestabilidad del punto de apoyo que representa la base;
— zona de contacto posible con los bordes de la fosa oval;
— finalmente, el anclaje externo que constituye el martillo está a menudo modificado en su eje por la patología del oído medio.

En esta situación, los aloinjertos osiculares o los huesecillos liofilizados están en competencia con las prótesis osiculares llamadas totales.

Aloinjertos osiculares

El yunque es el huesecillo que se presta mejor a este tipo de osiculoplastia *(fig. 15).*

La rama descendente del yunque responde por sus dimensiones, 6 a 7 mm, a la distancia que separa el marco timpánico de la base. Además, es suficientemente fina para no tocar los bordes de la fosa oval. La cortical osicular es así respetada. La rama horizontal es aplanada y se le talla una muesca profunda para que se adapte al mango del martillo. Su extremo debe a veces ser acortado para no entrar en contacto con el proceso coclearíforme o el promontorio. El yunque se coloca verticalmente, la apófisis lenticular se apoya en la base cuya mucosa se reclina previamente, para conseguir un contacto óseo. La leve curvatura de la rama descendente se utiliza para evitar el abombamiento del canal de Falopio. Sobre el cuerpo del yunque se apoya el tímpano; en cuanto a la rama horizontal, se le puede situar paralela al mango del martillo, o encastrada bajo éste.

La técnica de Marquet consiste en mejorar el anclaje externo, realizando un túnel en la apófisis corta del yunque cuyas dimensiones le permiten envolver el mango del martillo.

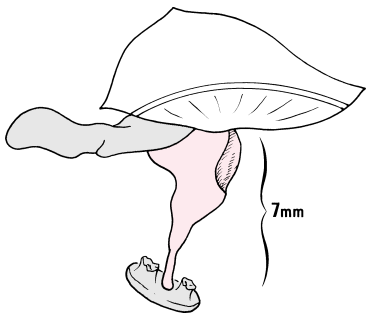

15 *Aloinjerto de yunque (7 mm) para reparar una lisis del yunque y del estribo.*

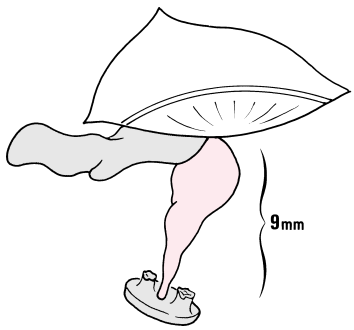

16 *Aloinjerto de martillo (9 mm) para reparar una lisis del yunque y del estribo.*

El martillo, un poco más alto (9 mm) que el yunque, es utilizado en su lugar en las cajas más profundas *(fig. 16).*

Cartílago, hueso, diente

Estos materiales son preferidos por algunos autores famosos. Deben conocerse porque constituyen una solución si no se dispone de aloinjertos ni de prótesis.

La columela se tallará en el peroperatorio o se preparará previamente (Zini, Chole [in 4], Gersdorff [12], Hartwein [16]) en forma de L invertida o de T, cuya longitud se calculará según la profundidad de la caja y cuya angulación de ramas se ajustará según la inclinación de la membrana timpánica.

Prótesis osiculares denominadas totales

Existe una gran variedad de TORP («total ossicular replacement prosthesis»). Cada cirujano tiene sus preferencias [13, 20] y sus costumbres o incluso su propia prótesis *(fig. 17).*

Los estudios comparativos favorecen siempre la última desarrollada por razones evidentes, principalmente por el seguimiento postoperatorio menos prolongado. El entusiasmo parece haber pasado, durante estos últimos años, del teflón a los plásticos porosos, a las cerámicas y ahora a las compuestas... No hay que dejarse llevar por los fenómenos de moda (Deguine [8]), en esto reside la dificultad de elección.

Sin embargo, la lisis progresiva de un huesecillo a largo plazo, la ausencia de un huesecillo disponible, la modelización y la colocación que no son siempre satisfactorias, hacen esperar un biomaterial biocompatible, resistente a la inflamación del entorno, buen conductor auditivo, con puntos de anclaje estables y disponible a la demanda *(figs. 18, 19).*

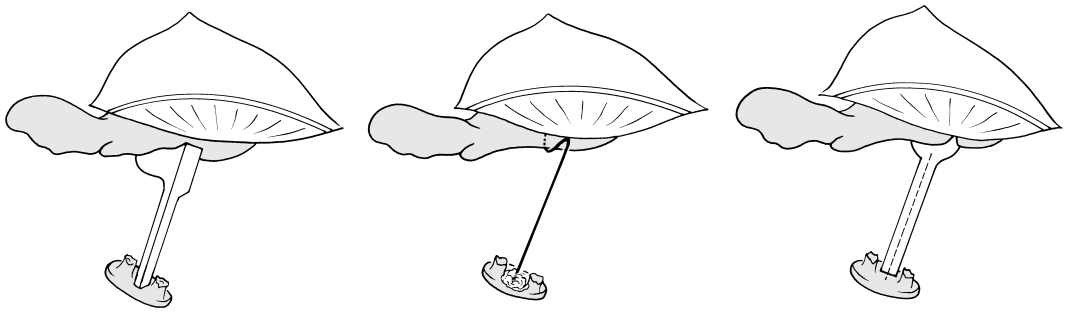

17 *Diferentes tipos de prótesis osiculares colocadas, llamadas totales, entre el mango del martillo y la base.*

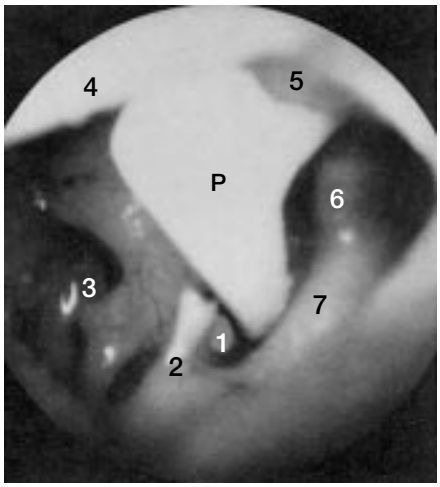

18 *Vista quirúrgica superior de una prótesis osicular de céramica.*
1. Fosa oval.
2. Pirámide y tendón del estribo.
3. Fosa redonda.
4. Tímpano.
5. Mango del martillo.
6. Proceso coclariforme.
7. Acueducto de Falopio.
P. Prótesis.

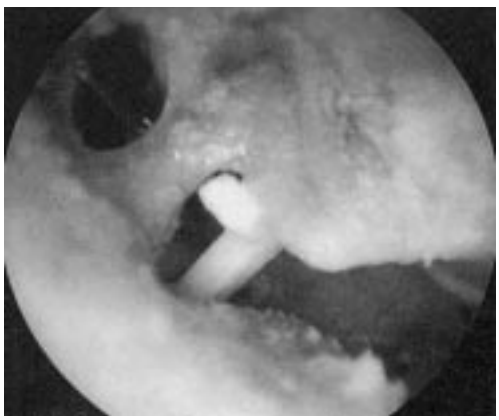

19 *Vista anterior, a través de la trompa de Eustaquio, del oído medio y de la prótesis osicular total colocada.*

• *Colocación*

El tallo de la prótesis se aplica sobre la base. Existe a este nivel una controversia entre los requerimientos de prudencia que aconsejan interponer un tejido conjuntivo entre la base y la prótesis y los de conducción auditiva que aconsejan el contacto directo sin aislamiento intermediario.

No obstante, la protección del laberinto debe prevalecer en la utilización de prótesis, principalmente las de cerámicas biorreactivas, que pueden ser responsables de una lisis de la platina.

El efecto columelar debe ser directo y rígido. Los tallos armados maleables, cuyo eje se angula por conveniencia de colocación, son raramente eficaces funcionalmente.

La cabeza de la prótesis emerge de la membrana timpánica, o mejor permanece muy ligeramente subyacente y la prótesis toma contacto por una muesca o un surco profundo de 1 mm, con el mango del martillo. Esta forma permite a la vez prevenir las extrusiones transtimpánicas y colocar un fragmento de cartílago o una mezcla de hueso en polvo-pegamento biológico para armonizar mejor el contacto externo.

Todas las prótesis totales responden a estos imperativos anatomofisiológicos.

Por otra parte, existen prótesis directas base-mango del martillo en forma de muleta sobre la que se apoya el mango del martillo: el pistón de teflón del mango de martillo de Austin o Fleury, la prótesis polycel reforzada de Moretz.

Por último, aunque relegada a segundo plano por las prótesis por muchos autores, cabe recordar la utilización del hilo de acero cuyo interés radica en poder responder a todas las situaciones de una reparación osicular al fabricarse la prótesis adaptada en el peroperatorio, lo que puede resultar muy útil.

Después de haber medido la distancia que separa la base del mango del martillo (esta distancia corresponde en promedio a la mitad del eje mayor del modelador de Schuknecht) se realiza la prótesis *(fig. 20)*. En el extremo inferior destinado a la base, se fija un fragmento de conjuntivo. Se lo anuda con el hilo de tantalio entre los dos ejes del modelador con el fin de realizar una horquilla de dos ramas sobre la cual se encastrará el mango del martillo. La prótesis se coloca de manera que el fragmento conjuntivo se apoye en la base entre las ramas del estribo. Este conjuntivo mantiene un contacto amplio sobre la base, con un contacto directo en su centro mediante el hilo de acero. Luego la horquilla superior se desliza progresivamente por debajo del mango del martillo que se levanta con un gancho. La prótesis constituye entonces un soporte de transmisión directo martillo-base. La dificultad estriba en no torcerla durante la colocación, para respetar una buena rigidez del sistema de transmisión.

■ *Ausencia de martillo*

Esta situación traduce, por una parte una secuela de un proceso inflamatorio considerable y/o un oído multioperado y por otra parte anuncia una reparación particularmente delicada. Al problema de la osiculoplastia se añade el de su unión con la membrana timpánica. Dos conceptos quirúrgicos muy diferentes permiten resolver este problema.

Aloinjerto tímpano-osicular

Después de los trabajos de Marquet [24], esta ausencia de martillo constituye para algunos autores (Portmann, Lacher,

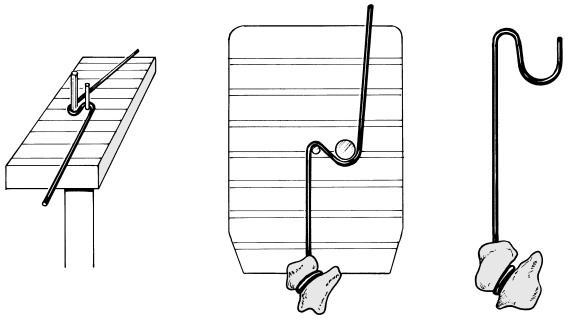

20 *Modelador de Schuknecht y realización con hilo de tantalio de una prótesis osicular martillo-base o martillo-vestíbulo.*

Roulleau, Bremond [4]) la indicación mayor de un «aloinjerto tímpano-osicular» y los autores de este artículo comparten este punto de vista.

Esta solución no sólo es elegante, sino más rápida, más simple y más estable desde el punto de vista anatómico y funcional.

Sólo las dificultades de extracción limitan la difusión de esta técnica ideal. La sustitución del bloque tímpano-martillo sitúa inmediatamente el oído del paciente, así como al cirujano, en las condiciones de osiculoplastia precedentes. El cirujano tiene incluso la posibilidad de ajustar lo mejor posible la posición del mango del martillo con respecto al estribo (o la base), simplificando con ello la osiculoplastia.

Autoinjerto timpánico y osiculoplastia

La dificultad de la osiculoplastia reside en mantener un buen contacto con la membrana timpánica y en el riesgo de extrusión.

Muchos autores prefieren en esta situación una operación en dos tiempos:

— primer tiempo anatómico: injerto timpánico y silastic en la caja;

— segundo tiempo funcional: de 6 meses a un año más tarde, para realizar la osiculoplastia con un aloinjerto osicular o una prótesis osicular parcial tímpano-estribo o total base-tímpano.

Son numerosas las prótesis propuestas para resolver este problema, con una meseta circular o rectangular en contacto directo con la membrana timpánica o indirecta por medio de cartílago (plastipore, polycel, hidroxiapatita).

Finalmente, Fisch [10] recomienda en estas situaciones difíciles colocar, en el primer tiempo, un aloinjerto osicular en el injerto timpánico, que en el segundo tiempo podrá servir de anclaje externo para la prótesis.

■ *Casos particulares*

Relacionados con los extremos «sensibles» de la cadena osicular.

Martillo

— El mango del martillo está retraído superficializando de alguna manera el martillo y manteniéndolo alejado del fondo de la caja, el tendón del músculo del martillo está seccionado, el umbo también puede estar seccionado. Esto plantea un problema para la miringoplastia más que para la osiculoplastia; se puede hacer la transposición osicular, tomando contacto por encima del mango del martillo. La membrana timpánica recubre directamente el yunque traspuesto o la prótesis utilizada.

— El mango del martillo está lisado:

  — se realiza un aloinjerto tímpano-martillo, o

  — se contacta directamente la membrana timpánica.

— La cabeza del martillo está bloqueada: si la cadena está intacta, se puede realizar una aticotomía anterior (respetando o reconstruyendo el marco) y la sinostosis se fresa o se reseca con un pequeño escoplo; pero existe un doble riesgo de traumatismo del laberinto por el fresado y de recidiva.

Igualmente, aunque la cadena esté intacta o el yunque lisado, la mayoría de los autores aconsejan la desarticulación del yunque, seguida de la sección del cuello del martillo para realizar a continuación una transposición del yunque sobre el mango del martillo liberado. Es muy importante durante la osiculoplastia comprobar la cinética osicular de cada elemento; el martillo puede ser fijado por una placa de timpanosclerosis timpánica anterior o por una sinostosis a nivel del ligamento malear anterior.

Estribo fijado

— Tipo I: exfoliación con gancho de las placas de timpanosclerosis.

— Tipo II: Timpanoesclerosis obliterativa. Cualquier método a este nivel sólo debe ser considerado con tímpano cerrado.

El yunque, si está intacto anatómicamente, será conservado escrupulosamente y no se lo desarticulará del martillo, para así preservar el anclaje de su rama descendente. En este caso, el resultado de la estapedotomía o de la estapedectomía será bueno utilizando una prótesis de tipo pistón de otospongiosis. Sin embargo, el montaje vestíbulo-martillo es siempre muy aleatorio. Necesita un amplio injerto conjuntivo para cerrar la abertura del laberinto.

La osiculoplastia se realizará entonces:

— mediante un pistón de mango de martillo;

— mediante una TORP;

— o con un hilo de acero tipo Schuknecht.

Finalmente, en algunas circunstancias, afortunadamente poco frecuentes: oído único, oído infectado, escasa reserva coclear, el método osicular no es utilizable y el audífono resulta la única alternativa funcional. Si la estapedectomía está formalmente contraindicada en presencia de un oído único, la osiculoplastia, incluso la simple, tampoco es de aconsejar, salvo en casos excepcionales, después de obtener el consentimiento del paciente bien informado y en una intervención realizada bajo anestesia local.

— Tipo III: anquilosis estapedovestibular. El tiempo de la platina es el mismo que el de una otospongiosis pero sus requerimientos son comunes al tipo II anteriormente considerado.

Lisis aislada de las ramas del estribo

Es una situación excepcional, generalmente de origen traumático:

— utilización de un aloinjerto de estribo en posición invertida (Roulleau [30]);

— o de una prótesis en forma de muleta o de pistón entre la base y la rama descendente del yunque.

Superficialización del injerto timpánico

Cuanto mayor sea la distancia columelar del procedimiento de osiculoplastia, menos satisfactorio será el resultado auditivo. Más que realizar un montaje complejo que asocie a menudo prótesis y aloinjerto osicular, parece más lógico reposicionar correctamente la membrana timpánica. El aloinjerto tímpano-osicular es el mejor material.

Resultados

El resultado funcional de la osiculoplastia es bastante difícil de evaluar.

Si en el caso de buenos resultados, es decir con un Rinne residual inferior o igual a 20 dB sobre la media de las frecuencias de conversación 500, 1 000 y 2 000 Hz, se puede afirmar que la osiculoplastia ha mejorado la audición, en los resultados malos, las causas de fracaso hacen intervenir otros parámetros:

— en primer lugar, el contexto etiopatogénico del oído medio operado;

— en segundo lugar, la calidad de la miringoplastia.

Por ello, la extrema dificultad de reunir y de definir series homogéneas y comparables que permitan una evaluación de las técnicas de osiculoplastia y las cualidades del material empleado. Las clasificaciones de las lesiones intentan responder a este deseo [22], pero no son aceptadas universalmente, pues son demasiado simples e incompletas o demasiado complicadas e imposibles de utilizar.

Se hará pues referencia a los resultados funcionales del informe sobre «la osiculoplastia-situación actual» presentado en 1987 sobre más de 3 000 intervenciones con un seguimiento de 5 años.

— En la otitis crónica simple, Rinne residual entre 0 y 20 dB:
  — 73 % de los casos en presencia de estribo y de martillo;
  — 60 % de los casos en ausencia de estribo;
  — 57 % de los casos en ausencia de martillo.

— En la otitis crónica colesteatomatosa, Rinne residual entre 0 y 20 dB:
  — 69 % de los casos en presencia de estribo y de martillo;
  — 55 % de los casos en ausencia de estribo;
  — 31 % de los casos en ausencia de martillo.

— En la timpanosclerosis:
  — la liberación del estribo o cualquier método quirúrgico en la base sólo dan buenos resultados si el proceso respeta el resto de la cadena;
  — el intervalo entre los dos tiempos quirúrgicos es de 1 a 2 años;
  — no se ha observado cofosis, pero un cierto grado de laberintización se traduce por un descenso en las frecuencias de 4 000 y 8 000 Hz.

Causas de fracasos

DEBIDOS A UNA ZONA ANATÓMICA DEL OÍDO

— *Reactivación evolutiva de la enfermedad otítica*: la osiculoplastia sigue siendo una ecuación con dos incógnitas, una biológica, y la otra mecánica [4]. La segunda siempre está condicionada por la primera.

— *Perforación timpánica*: puede ser inducida por la prótesis osicular favoreciendo una mala cicatrización del injerto.

— *Superficialización del injerto*, relleno del ángulo timpanomeatal anterior, retracción *(fig. 21)*.

— *Disfunción tubotimpánica*: la colocación de un drenaje transtimpánico, 2 a 3 meses después de la toma del injerto, permite a menudo hacer desaparecer este problema.

PROPIOS DE LA OSICULOPLASTIA

— *Extrusión del montaje osicular*: es el fracaso más evidente, aunque el nivel auditivo pueda mantenerse durante un cierto tiempo. Esta causa se ha incrementado sensiblemente con la mayor difusión de las prótesis osiculares. El refuerzo del tímpano con cartílago suprayacente a la prótesis parece una regla que se debe respetar cualesquiera sean las ventajas de la prótesis utilizada. A pesar de esto, no se garantiza siempre la prevención de la extrusión.

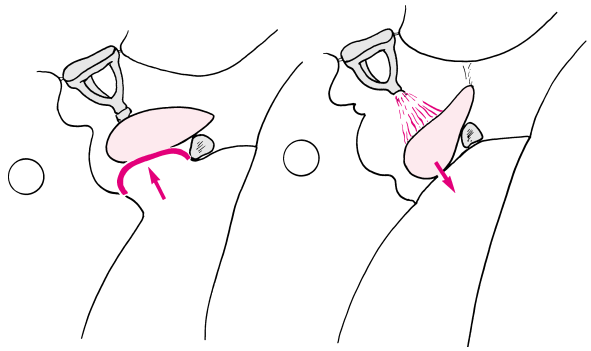

21 *Causas de fracaso.*
Retracción y superficialización del injerto timpánico.

— *Desplazamiento del montaje*: depende de los puntos de anclaje de la osiculoplastia, por lo que es más frecuente en ausencia de estribo:
  — hacia adentro, el punto de apoyo entre la base y la columela así reparada persiste como una de las mayores incertidumbres de esta cirugía;
  — hacia afuera, la membrana timpánica y el estado inflamatorio del oído condicionan a menudo este desplazamiento osicular:
    — por superficialización de la transposición osicular que ha perdido su contacto con la cabeza del estribo o la base;
    — o por giro de la prótesis cuando el colgajo timpanomeatal se dobla.

Resulta pues importante comprobar después de cualquier timpanoplastia la posición del montaje después de haber puesto en su sitio por primera vez el tímpano y así juzgar la eventual modificación inducida en el montaje.

Una de las ventajas de la timpanotomía posterior realizada durante la cirugía del colesteatoma estriba en poder comprobar, a través de ésta, la osiculoplastia con el tímpano cerrado y el conducto taponado.

— *Lisis osicular*: el huesecillo transpuesto, auto o aloinjerto, ofrece una gran resistencia con respecto al entorno inflamatorio del oído medio. No obstante, con el tiempo, pueden aparecer fenómenos de lisis osicular responsables de hipoacusia secundaria. El carácter inflamatorio del oído es un elemento que lo favorece, y el fresado de la cortical del huesecillo es otro. La instauración de una lisis no ocurre sólo con material orgánico (hueso, cartílago, huesecillo). Varios autores han observado lisis de prótesis vitrocerámicas. Además, la prótesis utilizada puede ser un factor de lisis en el punto de contacto o anclaje del huesecillo restante:
  — lisis de la rama descendente del yunque por el anillo de un pistón;
  — lisis del martillo en la inserción o en el contacto con una prótesis;
  — lisis de la base del estribo no protegido por conjuntivo en contacto con la vitrocerámica;
  — lisis de la cabeza o las ramas del estribo.

— *Bloqueo (fig. 22):* los huesecillos y las prótesis bioactivas en contacto con el hueso realizan una sinostosis y un bloqueo de la dinámica osicular. Esto corresponde a un giro o a un desplazamiento del apoyo de la columela que entra en contacto con las paredes de la caja a nivel de sus relieves:
  — caja timpánica;
  — acueducto de Falopio;

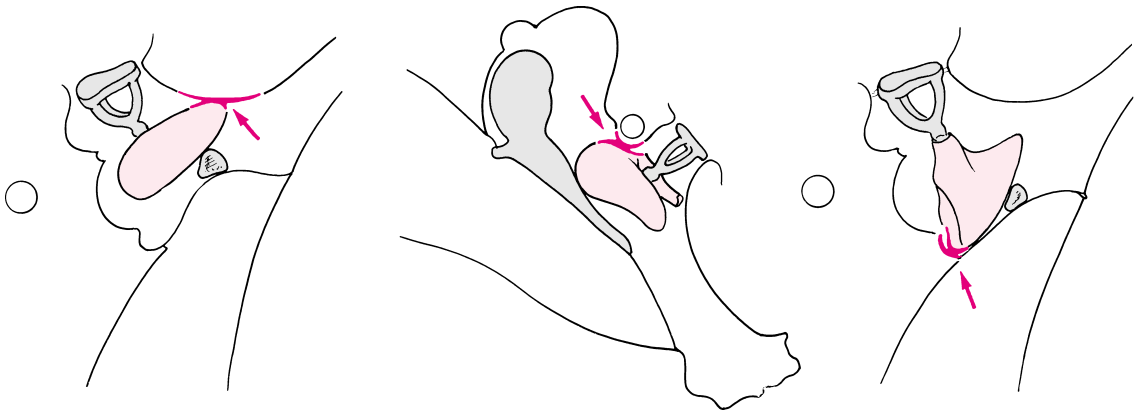

22 *Causas de fracaso. Diferentes puntos de bloqueo a nivel del promontorio, del acueducto de Falopio, de la caja timpánica.*

— promontorio;
— proceso coclearíforme.

En caso de ventana oval estrecha o de caja poco profunda, el contacto óseo se previene colocando una lámina de silastic fina entre el material interpuesto y la pared.

Perspectivas y conclusión

Los resultados muestran que las causas de fracaso varían según la gravedad de las secuelas osiculares que se deben reparar y también según la intensidad del proceso patológico.

La experiencia del cirujano permite paliar los errores, pero no conduce a lo ideal. El éxito, al igual que el fracaso, alberga una parte de imponderable. La osiculoplastia sigue siendo una operación difícil en su realización, aleatoria en sus resultados.

«Si el huesecillo, se trate de autoinjerto o de aloinjerto, constituye la mejor solución, el futuro pertenece probablemente a los materiales de síntesis que de forma ideal deberían conducir a la realización de prótesis biocompatibles fácilmente disponibles, fácilmente adaptables y de coste aceptable» [4].

Además de la mejoría creciente, de la biotolerancia y de la manejabilidad de las prótesis, ¿cúales son las vías naturales para mejorar las osiculoplastias?

Pegamento y cemento

La cola de fibrinógeno es una ayuda inmediata para la realización de la osiculoplastia, pero no modifica la estrategia quirúrgica ni los resultados.

Los cementos a base de ionómeros, por su rápida adherencia y su solidez, permiten hoy día considerar la restitución de la posición anatómica e incluso la morfología a los elementos (Babighian [1]). Su manejabilidad y su viscosidad son aún los límites de su utilización, pero hay aquí elementos para progresar.

Prótesis autoajustables y con memoria de forma

El sistema osicular debe estar suspendido, ser rígido y estable, es decir que debe existir una cierta tensión para mantener la pieza intermedia entre sus dos puntos de anclaje.

El cirujano debe pues encontrar, intuitivamente, el equilibrio adecuado entre la facilidad de colocación de la prótesis o del huesecillo y la tensión necesaria para su mantenimiento. Ahora bien, la prótesis no puede encajarse de manera forzada sin riesgo de rotura de la base. Por ello, la utilización de las propiedades, mecánicas [21] o de memoria de forma [19] de algunos materiales para mantener, después de la colocación de la prótesis, una tensión de anclaje constante, sean cuales sean los mínimos desplazamientos que pueden producirse en el postoperatorio en la cavidad del oído medio.

Anclaje de la platina

El contacto con la base es el origen de las dificultades de todas las técnicas.

Una de las ideas desarrolladas por Fisch [10] es sobrepasar el tabú de la platina en algunos casos difíciles, para conseguir un contacto directo con los líquidos del laberinto y una estabilidad de la prótesis en el orificio de estapedotomía. Evidentemente, se requieren algunas condiciones, curación de la inflamación del oído, tímpano cerrado previamente, pero los primeros resultados brindan esperanzas sobre todo porque la indicación se reserva para los fracasos repetitivos de osiculoplastias clásicas.

Verificación endoscópica del montaje osicular con tímpano cerrado

Es tecnológicamente planteable gracias a las microfibras ópticas de diámetro inferior a 1 mm que pueden introducirse por la trompa de Eustaquio. Aunque no se puede realizar aún de forma ambulatoria durante la timpanoplastia, la utilización de la microfibroscopia tubotimpánica permite observar el montaje por vista anterior, apreciar su cinética con tímpano cerrado y sobre todo comprobar la ausencia de desplazamiento durante el cierre y taponamiento del conducto.

Microcaptadores ópticos y fabricación peroperatoria asistida por ordenador

Ya se encuentran incluidos en el terreno de la cirugía dentaria. La aplicación de esta tecnología de precisión, adaptada a cada caso particular, podría revolucionar el concepto quirúrgico actual de la osiculoplastia.

Cualquier referencia a este artículo debe incluir la mención del artículo original: Magnan J, Chays A, Lepetre-Gillot C. Ossiculoplastie. Encycl Méd Chir (Editions Scientifiques et Médicales Elsevier SAS, Paris, tous droits réservés), Techniques chirurgicales - Tête et cou, 46-070, 1993, 14 p.

Bibliografía

Como la literatura sobre el tema es muy abundante, tomamos como referencia los dos informes de la Sociedad Francesa de ORL y sólo citamos las publicaciones posteriores.

[1] **BABIGHIAN G.** Ossicular chain and bony wall reconstruction using an ionomer cement. Proceeding of the fourth international conference on cholesteatoma and mastoid surgery. Niigata **1992** ; p 52

[2] **BLACK B.** Design and development of a contourned ossicular replacement prosthesis : clinical trials of 125 cases. Am J Otol **1990** ; 11 : 85-89

[3] **BUSER P, IMBERT M.** Audition. Hermann. Paris. **1987**

[4] **CHARACHON R, ROULLEAU P, BREMOND G et coll.** Les ossiculoplasties : état actuel. Librairie Arnette. Paris. **1987**

[5] **CHOBAUT JC.** Ossiculoplasties. Essai de comparaison de différents montages. Ann Otolaryngol Paris **1987** ; 104 : 295-300

[6] **DACULSI G, LEGEROS R, DEUDON C.** Scanning and transmission electron microscopy, and electron probe analysis of the interface between implants and host bone. Scanning Microsc **1990** ; 4 : 309-314

[7] **DONATH K, HORMANN K.** Biocompatibility of different implants. In : Tos M, Thomsen J, Pettersen F eds. Cholesteatoma and mastoid surgery. Kugler Publications. Amsterdam. **1989** ; pp 1189-1192

[8] **DEGUINE C.** Les ossiculoplasties : bilan et perspectives. Acta ORL Belg **1991** ; 45 : 81-86

[9] **DESAULTY A, THILL C, LANCIAUX V, QUEVAL P.** Les ankyloses isolées du marteau. Ann Otolaryngol Paris **1990** ; 107 : 7-14

[10] **FISCH H.** Incus-replacement with stapedectomy : old and new applications. Proceeding of the fourth international conference on cholesteatoma and mastoid surgery, Niigata **1992** ; p 53

[11] **GERSDORFF M.** Les ossiculoplasties : quelques considérations physiques et physiologiques. Rev Officielle de la Societe Française d'ORL **1991** ; 9 : 11-16

[12] **GERSDORFF M, VILAIN J, MAISIN JP, MUNTING E, DELLOYE C.** Bone allografts in reconstructive middle ear surgery. Arch Otorhinolaryngol **1989** ; 246 : 94-96

[13] **GOLDENBERG RA.** Hydroxylapatite ossicular replacement prosthesis : preliminary results. Laryngoscope **1990** ; 100 : 693-700

[14] **GROTE JJ.** Reconstruction of the middle ear with hydroxylapatite implants. Long-term results. Ann ORL **1990** ; 99 (suppl 144) : 12-16

[15] **GROTE J.** Long-term result with hydroxylapatite implant in ossiculoplasty. In : Tos M, Thomsen J, Pettersen E eds. Cholesteatoma and mastoid surgery. Kugler Publications. Amsterdam. **1989** ; pp 1169-1176

[16] **HARTWEIN J, KOCH H.** Dentine ossicular prosthesis (DOP) for ossiculoplasty in cholesteatoma. In : Tos M, Thomsen J, Pettersen E eds. Cholesteatoma and mastoid surgery. Kugler Publications. Amsterdam. **1989** ; pp 1147-1150

[17] **HUGUES G.** Ossicular reconstruction : comparaison of reported results. In : Tos M, Thomsen J, Pettersen E eds. Cholesteatoma and mastoid surgery. Kugler Publications. Amsterdam. **1989** ; pp 1127-1136

[18] **JAHNKE K, SLOAN I.** Bio-inert ceramics for ossicular chain reconstruction. In : Charachon R, Garcia-Ibanez E eds. Long term results and indications in otology and otoneuro-surgery. Kugler Publications. Amsterdam. **1991** ; pp 197-201

[19] **KASANO F, NAICHU A, MORIMITS T.** Utilization of Ni-TI shape memory alloy for ossicular prosthesis otorhinolaryngology, head and neck surgery. In : Sacristan T et al eds. Kugler Publications. Amsterdam. **1990** ; pp 321-323

[20] **LACHER G.** Technique de reconstruction de l'oreille moyenne. Rev Laryngol **1990** ; 111 : 453-462

[21] **LENKAUSKAS E.** Reconstruction of the ossicular chain using a multistrand wire spring prosthesis. Am J Otol **1990** ; 11 : 290-296

[22] **LUPIN A, YAMANAKA N.** Disorders of ossicular junction. The NIF classification and its use in analyzing 160 cases of tympanotomy. In : Tos M, Thomsen J, Pettersen E eds. Cholesteatoma and mastoid surgery. Kugler Publications. Amsterdam. **1989** ; pp 1137-1142

[23] **LUTGERT R, GROTE J.** Reconstruction of the middle ear cleft with hydroxylapatite implants. In : Charachon R, Garcia-Ibanez E eds. Long-term results and indications in otology and otoneuro-surgery. Kugler Publications. Amsterdam. **1991** ; pp 179-182

[24] **MARQUET J.** Tympano-ossicular allograft. In : Sacristan T ed. Otorhinolaryngology, head and neck surgery. Kugler Publications. Amsterdam. **1990** ; pp 405-410

[25] **MORGON A, CHARACHON R, CHOUARD CH.** Pathologie et chirurgie de la chaîne ossiculaire (à l'exception de l'otospongiose). Librairie Arnette. Paris. **1969**

[26] **MUNDADA PS, JAISWAL SJ.** A method for ossicular reconstruction with tragal cartilage autografts. Laryngoscope **1989** ; 99 : 955-962

[27] **PUSALKAR A, STEINBACH E, PLESTER P.** Long-term results of ossicular reconstruction with gold prosthesis. In : Charachon R, Garcia-Ibanez E eds. Long-term results and indications in otology and otoneuro surgery. Kugler Publications. Amsterdam. **1991** ; pp 187-189

[28] **RECK R.** Clinical findings in different calcium phosphat ceramics in cholesteatoma surgery. In : Tos M, Thomsen J, Pettersen E eds. Cholesteatoma and mastoid surgery. Kugler Publications. Amsterdam. **1989** ; pp 1169-1176

[29] **RELKIN E.** Introduction to the analysis of middle ear function. In : Jahn A, Santos-Sacchi J eds. Physiology of the ear. Raven Press. New York. **1988** ; pp 103-123

[30] **ROULLEAU S, PERRIN A.** Tympanoplasties. **Encycl Med Chir** (Paris-France). Oto-rhino-laryngologie. 20110 A^{20}. **1989** ; 28 p

[31] **SADE J, KREMER S, LUNTZ M.** Tripod ossiculoplasty in incudal lesions. Arch Otolaryngol Head Neck Surg **1989** ; 115 : 596-599

[32] **SADE J, LUNTZ M.** Ossiculoplasty : bone and couplers. The four basic types of ossiculoplasty. Acta Otorhinolaryngol Belg **1991** ; 45 : 71-75

[33] **SCHOBEL H.** Personal experiences in the development of ossiculoplasty. Proceeding of the fourth international conference on cholesteatoma and mastoid surgery. Niigata **1992** ; p 53

[34] **Van BLITTERSWIJK CA, GROTE JJ.** Biocompatibility of clinically applied hydroxylapatite ceramic. Ann ORL **1990** ; 99 (suppl 144) : 3-11